

## **Anemias hemolíticas hereditarias por defectos en la membrana de los eritrocitos**

Hereditary hemolytic anemias due to erythrocyte membrane defects

Gilberto Soler Noda<sup>1\*</sup> <http://orcid.org/0000-0002-1156-2143>

Kirenia Peña Leyva<sup>2</sup> <https://orcid.org/0000-0002-9338-9654>

Mariela Forrellat Barrios<sup>1</sup> <http://orcid.org/0000-0002-1590-9191>

<sup>1</sup>Instituto de Hematología e Inmunología. La Habana, Cuba.

<sup>2</sup>Facultad de Tecnología de la Salud. La Habana, Cuba.

\*Autor para la correspondencia: [rhematologia@infomed.sld.cu](mailto:rhematologia@infomed.sld.cu)

### **RESUMEN**

**Introducción:** La membrana de los eritrocitos, al igual que las membranas de otros tipos celulares, está compuesta por una bicapa lipídica que es estabilizada por proteínas específicas, glucolípidos y otras moléculas especializadas. Las mutaciones producidas en los genes que codifican y regulan estas proteínas y sus interacciones producen cambios en la forma de los eritrocitos y son causa de anemias hemolíticas hereditarias.

**Objetivo:** Describir las peculiaridades moleculares, clínicas y el diagnóstico de laboratorio de las principales anemias hemolíticas hereditarias por defectos en la membrana de los eritrocitos.

**Métodos:** Se realizó una revisión de la literatura, en inglés y español, a través del sitio web PubMed y el motor de búsqueda Google académico de artículos publicados en los últimos 10 años. Se hizo un análisis y resumen de la bibliografía revisada.

**Análisis y síntesis de la información:** Las mutaciones que afectan la membrana de los eritrocitos son variadas y heterogéneas. El efecto sobre el fenotipo puede ser clasificado en cinco categorías principales: esferocitosis hereditaria; eliptocitosis hereditaria y piropoiquilocitosis hereditaria; ovalocitosis del sureste asiático; acantocitosis hereditaria y estomatocitosis hereditaria.

**Conclusiones:** La cuidadosa observación de la morfología de los eritrocitos en extendidos de sangre periférica y los estudios moleculares permiten realizar un diagnóstico certero, además de confirmar la correlación genotipo/fenotipo en estas enfermedades.

**Palabras clave:** anemias hemolíticas congénitas; anemias hemolíticas hereditarias; esferocitosis hereditaria; eliptocitosis hereditaria; defectos de membrana.

## ABSTRACT

**Introduction:** The erythrocyte membrane, like the membranes of other cell types, is composed of a lipid bilayer that is stabilized by specific proteins, glycolipids and other specialized molecules. Mutations in the genes that encode and regulate these proteins and their interactions cause changes in the shape of erythrocytes and are the cause of hereditary hemolytic anemias.

**Objective:** To describe the molecular and clinical peculiarities and the laboratory diagnosis of the main hereditary hemolytic anemias due to defects in the erythrocyte membrane.

**Methods:** A literature review was carried out, in English and in Spanish, through the *PubMed* website and the Google Scholar search engine, of articles published in the last ten years. An analysis and summary of the revised bibliography was made.

**Information analysis and synthesis:** Mutations affecting the erythrocyte membrane are varied and heterogeneous. The effect on the phenotype can be classified into five main categories: hereditary spherocytosis, hereditary elliptocytosis and hereditary pyropoikilocytosis, Southeast Asian ovalocytosis, hereditary acantocytosis, and hereditary stomatocytosis.

**Conclusions:** Careful observation of erythrocyte morphology in peripheral blood smears and molecular studies allow an accurate diagnosis, in addition to confirming the genotype-phenotype correlation in these diseases.

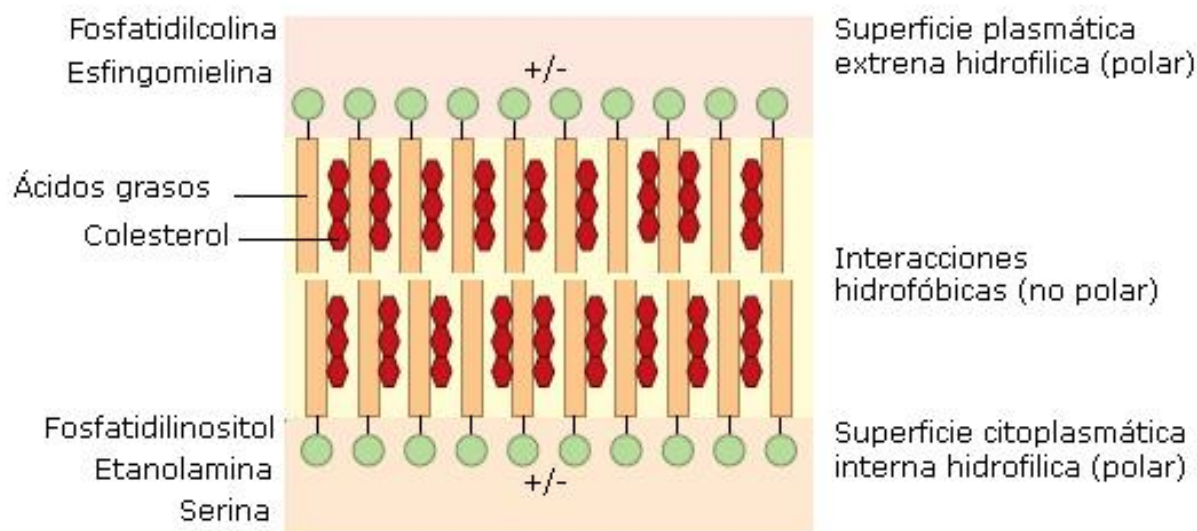
**Keywords:** congenital hemolytic anemias; hereditary hemolytic anemias; hereditary spherocytosis; hereditary elliptocytosis; membrane defects.

Recibido: 22/07/2019

Aceptado: 05/11/2019

## Introducción

La membrana de los eritrocitos, al igual que las membranas de otros tipos celulares está compuesta por una bicapa lipídica que es estabilizada por proteínas específicas, glucolípidos y otras moléculas especializadas con las cuales se asocia. La bicapa presenta aproximadamente una concentración equimolar de fosfolípidos y de moléculas de colesterol. Los grupos fosfatidilos cargados de los fosfolípidos son hidrofílicos y forman la superficie interna y externa de la bicapa. El interior de la membrana hidrofóbico está constituido por moléculas de colesterol y cadenas aciladas que forman hojuelas asimétricas. La hoja externa está compuesta principalmente de fosfatidilcolina y esfingomiolina y la interna de fosfatidiletanolamina y fosfatidilserina (Fig. 1).<sup>(1,2)</sup>



Fuente: Hoffbrand AV, Catovsky D, Tuddenham EGD, eds. Postgraduate Haematology. 5th ed. Oxford: Blackwell Publishing;2005.

**Fig. 1** - Distribución de los lípidos en la membrana eritrocitaria.

La forma bicóncava y función de la membrana de los eritrocitos está determinada por las proteínas de membrana y sus interacciones con la bicapa lipídica con dos clases principales de interacciones. Las proteínas integrales con fuerte dominios hidrofóbicos se asocia con la parte hidrofóbica de la bicapa. Muchas de estas proteínas integrales constituyen canales entre los compartimentos plasmáticos y citosólicos. En el compartimento citosólico, los dominios internos de estas proteínas interaccionan entre sí y con las proteínas del citoesqueleto. Estas proteínas integrales que permiten la interrelación de la superficie plasmática con el citoesqueleto se le ha denominado conexión vertical, mientras que las proteínas del citoesqueleto que forman la red interna se denominan conexión horizontal. Las

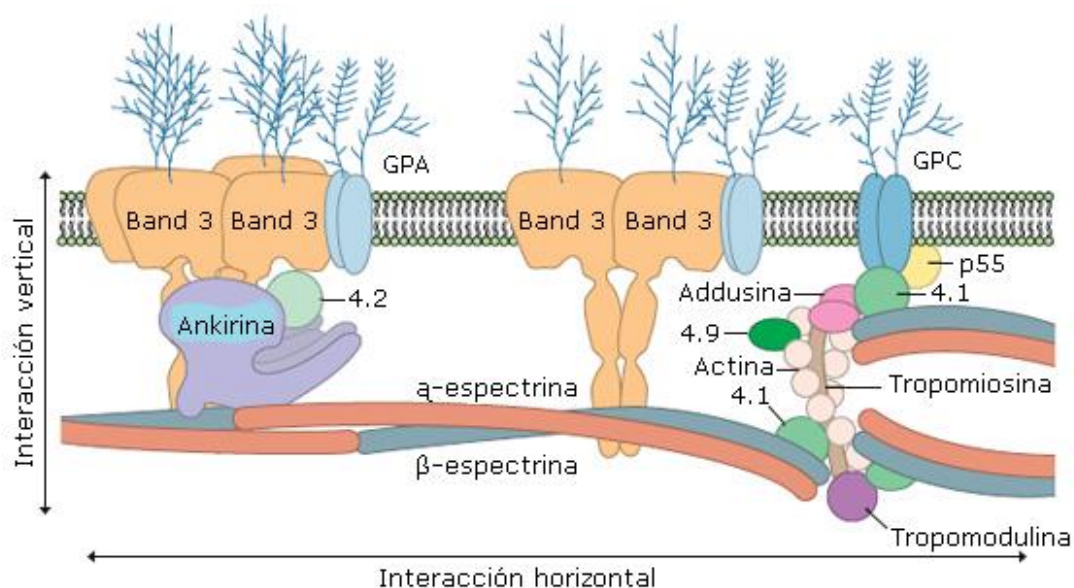
mutaciones en los genes que codifican las proteínas de estos sistemas producen esferocitos (sistema vertical) y eliptocitos (sistema horizontal). Las principales proteínas están referidas en la tabla 1 y sus interacciones en la figura 2.<sup>(2)</sup>

**Tabla 1.** Proteínas integrales de la membrana de los eritrocitos

Banda*	Proteína	Localización del gen	Función	Anemia hemolítica asociada
1	α-espectrina	SPTA1, 1q21	Red del citoesqueleto	EH, EsH
2	β-espectrina	SPTB, 14q22–q23	Red del citoesqueleto	PH
2.1	ankirina	ANK1, 8p11.2	Contacto vertical	EsH
2.9	Addusina (1 y 2)	Cadena α 10q24.2–q24.3, Cadena β 4p16.3	Promueve la unión espectrina-actina; une Ca <sup>+</sup> /calmodulina	EH, EsH en ratones
3	Banda 3 (canal de aniones)	EPB3 (SLC4A1), 17q21–q22	Canal de aniones; grupos sanguíneos eritrocitarios; acopla enzimas glucolíticas	EsH, OSA, AH
4.1	Proteína 4.1	EPB41, 1p36.2–p34	Estabiliza el contacto espectrina-actina	EH
4.2	Proteína 4.2 (palidina)	EPB42(PLDN), 15q15	Forma parte del complejo espectrina-actina	EsH (Japón)
5	β-actina	ACTB, 7p22–p12	Unión de la red de espectrina	?
6	Ga3PD	12p13.31–p13.1	Acopla la producción de ATP a la membrana	?
PAS** -1	Glucosforina A (GPA)	4q28.2–q31.1	Grupo sanguíneo MN	?
PAS-2	Glucosforina C (GPC)	2q14–q21	Grupo sanguíneo Gerbich	EH
PAS-3	Glucosforina B (GPB)	4q28–q31	Grupo sanguíneo Ss	?

AH: acantocitosis hereditaria; EH: eliptocitosis hereditaria; EsH: esferocitosis hereditaria; PH: piropoiquilocitosis hereditaria; OSA: ovalocitosis del sureste asiático; Ga3PD: gliceraldeido-3-fosfato-deshidrogenasa. \*Número de banda observado en la electroforesis con SDS-PAGE; \*\* del inglés *Periodic acid–Schiff stain – bands seen only on PAS-stained gels*.

Fuente: Kim Y, Park J, Kim M. Diagnostic approaches for inherited hemolytic anemia in the genetic era. *Blood Res.* 2017; 52(2): 84-94.



Fuente: Hoffbrand AV, Catovsky D, Tuddenham EGD, eds. Postgraduate Haematology. 5th ed. Oxford: Blackwell Publishing; 2005.

**Fig. 2** -Distribución de las proteínas de membrana.

Además, existen numerosas proteínas de superficie que se encuentran en interface con el plasma, que incluyen proteínas de sistemas de grupos sanguíneos y numerosos receptores. Muchas de estas moléculas están altamente glucosiladas como las glucoforinas, cuya cadena lateral principal está constituida de ácido siálico y aporta el 60 % de la carga negativa de los eritrocitos. Estas proteínas de superficie se anclan a la membrana a través de glucosilfosfatidil-inositol que provee de los dominios hidrofóbicos requeridos para la asociación con la parte interna hidrofóbica de la membrana.<sup>(3)</sup>

En el siguiente trabajo los autores se han propuesto describir las peculiaridades moleculares, clínicas y el diagnóstico de laboratorio de las principales anemias hemolíticas hereditarias por defectos en la membrana de los eritrocitos, lo cual puede constituir un material de consulta útil en la formación y preparación del personal médico y de laboratorio para su correcta identificación y clasificación.

## Métodos

Se realizó una revisión de la literatura en inglés y español, a través del sitio web PubMed y el motor de búsqueda Google Académico de artículos publicados en los últimos 10 años. Se utilizaron como términos de búsqueda: anemias hemolíticas congénitas, anemias hemolíticas hereditarias; esferocitosis hereditaria, eliptocitosis hereditaria,

piropoiquilocitosis hereditaria, ovalocitosis del sureste asiático, acantocitosis. El 64,8 % de los trabajos seleccionados fueron artículos originales y de revisión publicados entre los años 2015-2019; el 35,2 % de la bibliografía correspondió a años anteriores. Se hizo un análisis y resumen de la bibliografía; se tuvieron en cuenta los aspectos más importantes referidos al tema.

## Análisis y síntesis de la información

### Proteínas integrales de la membrana de los eritrocitos y sus interacciones

Las dos principales proteínas integrales de la membrana son: la banda 3 (canales de aniones) y las glucoforinas (A, B y C). La banda 3 y moléculas asociadas, proteína 4.2 (palidina) y 2.1 (ankirina) forman la principal vía de interacción vertical hacia la ankirina a través de la unión a la cadena  $\beta$  de los tetrámeros de espectrina. La glucoforina C y la proteína 4.1 también permiten esta interacción vertical pero la asociación con la espectrina se realiza por medio de la lactina que constituye la “llave” de la interacción horizontal. El complejo banda 3-4.2-ankirina-espectrina es el núcleo central de la organización de los lípidos en la bicapa y la pérdida de uno de estos componentes conduce a la pérdida de lípidos que forman la hojuela externa de la bicapa, lo cual reduce la relación área de superficie/volumen de los eritrocitos y por consecuencia los característicos esferocitos.<sup>(4)</sup>

La principal proteína del citoesqueleto es la espectrina la cual consiste en dos subunidades,  $\alpha$  y  $\beta$ , que se asocian lado a lado para formar heterodímeros. Los dímeros asociados “cabeza a cabeza” forman tetrámeros de aproximadamente 200 nm de longitud. El tallo termina cuando el dímero hace contacto con un dominio especializado en la molécula de actina y es estabilizado por la proteína 4.1. La unión de la actina con los dímeros de espectrina produce una red hexagonal de tetrámeros de espectrina en la superficie interna de la membrana asociada con la bicapa lipídica. La interacción espectrina-actina-4.1 aporta la flexibilidad de la membrana de los eritrocitos. Deficiencias en la espectrina afecta esta interacción horizontal e induce pérdida de la rigidez de la membrana y como consecuencia la formación de eliptocitosis.<sup>(5)</sup>

## Alteraciones hereditarias de las proteínas de la membrana de los eritrocitos

Las mutaciones en los genes que codifican las proteínas de membrana y sus interacciones producen cambios en la forma de los eritrocitos. Muchos de estos defectos se heredan siguiendo un patrón autosómico dominante y la homocigocidad puede ser letal. Una morfología rara o inesperada de los eritrocitos es generalmente producida por doble heterocigocidad o la herencia de más de un defecto de las proteínas. Las mutaciones que afectan la membrana de los eritrocitos son variadas y heterogéneas pero el efecto sobre el fenotipo puede ser clasificado en cinco categorías principales: esferocitosis hereditaria (EsH), eliptocitosis hereditaria (EH) y piropoiquilocitosis hereditaria (PH); ovalocitosis del sureste asiático (OSA), acantocitosis hereditaria (AH) y estomatocitosis hereditaria (EtH) (Tabla 2).<sup>(6)</sup>

**Tabla 2** - Fenotipos clínicos y genes asociados a las membranopatías eritrocitarias

Fenotipo clínico	Gen	Localización	Herencia
Esferocitosis Hereditaria (EsH)			
EsH tipo1	ANK1	8p11.21	AD/AR
EsH tipo2	SPTB	14q23.3	AD
EsH tipo3	SPTA1	1q23.1	AR
EsH tipo4	SLC4A1	17q21.31	AD
EsH tipo5	EPB42	15q15.2	AR
Eliptocitosis hereditaria (EH)			
EH tipo1	EPB41	1p35.3	AD
EH tipo2	SPTA1	1q23.1	AD
EH tipo3	SPTB	14q23.3	AD
Piropoiquilocitosis Hereditaria	EPB41	1p35.3	AR
	SPTA1	1q23.1	AR
	SPTB	14q23.3	AR
Estomatocitosis Hereditaria (EtH)			
EtH deshidratada tipo1	PIEZO1	16q24.3	AD
EtH deshidratada tipo2	KCNN4	19q13.31	AD
EtH sobrehidratada	RHAG	6p12.3	AD
Ovalocitosis del sureste asiático	SLC4A1	17q21.31	AD

AD: autosómico dominante; AR: autosómico recesivo

Fuente: Kim Y, Park J, Kim M. Diagnostic approaches for inherited hemolytic anemia in the genetic era. Blood Res. 2017;52(2): 84-94.



## Esferocitosis hereditaria (EsH)

Como su nombre los indica, la EsH es una anemia hemolítica hereditaria, caracterizada por la forma esférica de los eritrocitos afectados con un diámetro menor que el diámetro normal de estas células y pérdida de la forma bicóncava de este. Antiguamente la llamaban "ictericia acolúrica familiar" por la presencia de ictericia en ausencia de bilis en la orina, típico de otras formas de ictericia por problemas hepatobiliares. La enfermedad se hereda con un patrón autosómico dominante con un amplio rango de gravedad, cursando desde anemia hemolítica ligera a moderada pero puede variar a hemólisis neonatal grave con querníctero (raro) a una hemólisis silente y asintomática (usual). Pocas mutaciones se heredan con un patrón autosómico recesivo pero pueden producir hemólisis grave.<sup>(7)</sup>

En la población caucásica, la EsH tiene una prevalencia de enfermedad clínica aparente de 200-300 casos por millón de habitantes.<sup>(8)</sup>

### Características clínicas

Las formas más comunes de EsH se presentan con una anemia, ictericia y esplenomegalia ligeras, sin embargo, la presentación de esta alteración refleja su heterogeneidad genética. La mayor destrucción de los eritrocitos ocurre en el bazo, por lo que el aumento de tamaño de este refleja la gravedad de la hemólisis aunque raramente es marcada. Cuando la enfermedad se presenta en la adolescencia o en la vida adulta, se hace necesario distinguirla de otras formas de microesferocitosis (eritrocitos de forma esferoidal y diámetro longitudinal inferior a 7  $\mu\text{m}$  y un volumen inferior a 80  $\mu\text{m}^3$ ), como, por ejemplo, en las anemias hemolíticas autoinmunes por anticuerpos calientes. También se puede presentar al nacimiento, pero la madurez del bazo no se alcanza hasta después del año de nacido por lo que la anemia grave "in útero" es rara. La eritropoyesis es altamente activa antes del nacimiento, pero entra en una fase de reducida actividad en el período neonatal y la anemia grave desarrollada entre los 5-30 días posteriores al parto con requerimientos transfusionales, puede ser resultado de una pobre producción y una alta destrucción de los eritrocitos. Pero la anemia se reduce grandemente durante el primer año de vida por la instauración de una eritropoyesis compensatoria.<sup>(9)</sup>

### Características moleculares

Alrededor del 60 % de los casos de EsH resultan de defectos en el complejo ankirina-espectrina involucrados en variados genotipos, que incluyen alteraciones de los dímeros de las cadenas  $\alpha$  y  $\beta$  (genes SPTA1, SPTB) o el gen de la ankirina (ANK1). En más de un 25 % se observan deficiencia en la proteína de banda 3, en el resto de los casos, deficiencias en



la proteína 4.2. La deficiencia de esta última es común en familias japonesas con EsH. Los defectos en el complejo espectrina-ankirin-banda 3 afecta las interacciones verticales.<sup>(10)</sup> El defecto genético con patrón dominante de la EsH, afecta uno de los dos genes y la presencia de una proteína anormal influencia las interacciones proteína-proteína del complejo, lo que conduce a una deficiencia parcial de varias proteínas, aun sin presentar defectos genéticos como ocurre particularmente con la espectrina. La pérdida completa de la función del complejo posiblemente no es viable ya que no se han encontrado niños con esta alteración. Por otra parte, puede ocurrir la herencia de doble heterocigocidad o de varios defectos por separado los cuales se asocian a anemias hemolíticas muy graves. Las formas recesivas de la enfermedad también han sido observadas en la herencia de un defecto genético que solo involucra un gen de una subunidad de la espectrina, y la homocigocidad de este provoca hemólisis muy grave.<sup>(11)</sup>

### **Diagnóstico de laboratorio**

El hallazgo típico en la EsH es la hemólisis extravascular. El diagnóstico se realiza en base a la observación de la morfología de los eritrocitos y la posible relación con la historia familiar. La concentración hemoglobínica corpuscular media (CHCM) generalmente se encuentra por encima de 35 g/L, pero los reticulocitos macrocíticos generalmente poseen un volumen corpuscular medio (VCM) bajo-normal. Estos cambios no solo resultan de la disminución en la relación área de superficie/volumen, sino también de una leve deshidratación de los eritrocitos. Las formas más graves pueden ser menos densas y menos redondeadas en sangre periférica.<sup>(12,13)</sup>

En la infancia es más difícil de interpretar la morfología eritrocitaria. La función del bazo inmaduro, la macrocitosis y anisocitosis de la infancia combinados con el fenotipo EsH produce una apariencia morfológica de la célula no típica de la EsH por lo que es imprescindible conocer los antecedentes familiares.<sup>(14)</sup>

#### **- Prueba de la fragilidad osmótica**

La prueba de la fragilidad osmótica mide la sensibilidad de los eritrocitos a la lisis “in vitro” por aumento del volumen al ser incubados con volúmenes crecientes de solución salina hipotónica. En los eritrocitos normales el 50 % de la lisis ocurre cuando se alcanza una concentración al 0,5 % de cloruro de sodio (ClNa). Los esferocitos al ser más rígidos tienen menos capacidad para aumentar el volumen y se lisan a una mayor concentración (0,8 % de ClNa). La incubación de la sangre por 24 horas a 37 °C acentúa la fragilidad.<sup>(15)</sup>

En la prueba de lisis en glicerol acidificado se emplea glicerol para propiciar una entrada lenta de agua a la célula “in vitro”. El tiempo que demora en ocurrir la lisis está en función de la resistencia osmótica de la célula. Los esferocitos se lisan más rápido que las células normales. Esta prueba es mucho más rápida que la prueba de fragilidad osmótica.<sup>(16)</sup>

- Prueba de autohemólisis

En esta prueba se examina la capacidad de los eritrocitos de resistir durante su incubación “in vitro” por 24 h la deprivación metabólica en ausencia de glucosa. Es una técnica poco sensible y generalmente ha sido abandonada.<sup>(16)</sup>

- Identificación de anormalidades proteicas o defectos génicos

Los métodos para la identificación de defectos génicos o sus productos son más específicos para determinar las anormalidades de la membrana celular pero no están al alcance de la mayoría de los laboratorios hematológicos. La identificación de las proteínas de membrana con el empleo de la electroforesis en gel de poliacrilamida (SDS-PAGE) ha permitido la clasificación de acuerdo al sistema de bandas señalado en la tabla 1.

Otra técnica empleada es la que utiliza la eosina marcada con maleimida en forma de eosin-5-maleimida que se acopla a la lisina 430 de banda 3 y a moléculas de cisteína de las proteínas de superficie, específicamente sobre la proteína Rh. Los esferocitos unen entre un 25-30 % menos de eosin-5-maleimida, que las células normales. Aproximadamente el 25 % de los pacientes con EsH presentan deficiencias en banda 3 y pérdida de proteínas de superficie causada por la inestabilidad de la bicapa lipídica, aun cuando el defecto no es en banda 3, la pérdida de eosin-5-maleimida es suficiente para indicar EsH. Este ensayo debe utilizarse unido al examen de la morfología porque la ovalocitosis del sureste asiático, la anemia diseritropoyética congénita tipo II y la criohidrocitosis presentan igual pérdida de fluorescencia.<sup>(17)</sup>

Los ensayos moleculares son útiles para realizar el diagnóstico diferencial primario o confirmar y definir la correlación genotipo-fenotipo. Mutaciones en los genes ANK1, SPTB, SPTA1, SLC4A1 y EPB42 han sido detectadas en pacientes con EsH.<sup>(18)</sup> Las mutaciones en ANK1 (aproximadamente 50 %) constituyen la causa más común de EsH seguido de las mutaciones en los genes de la espectrina (SPTB aproximadamente el 20 % y SPTA1 el 5 %), de la banda 3 (SLC4A1 el 15 %) y de la palidina (EPB42 el 10 %). En las formas autosómicas dominantes predominan las alteraciones de ANK1, SLC4A1 y SPTB. Las formas recesivas son el resultado de herencia heterocigótica de defectos en ANK1,

SPTA1 o EPB42. Por otro lado, muchas mutaciones identificadas son solo encontradas en un individuo o familia, por lo que la frecuencia de EsH es muy baja y la anemia más grave se observa en pacientes con mutaciones en los genes de los dominios de unión de la ankirina a la espectrina.<sup>(19,20,21,22)</sup>

### **Eliptocitosis y piropoiquilocitosis hereditaria (EH y PH)**

Las deficiencias en los tetrámeros de espectrina causan un amplio rango de alteraciones en los eritrocitos que pueden producir desde una hemólisis compensada y ligera presencia de eliptocitos hasta una anemia grave y profundas alteraciones celulares. Cuando la morfología de los eritrocitos es uniformemente elíptica se denomina EH. Si la anemia está asociada a variadas formas de estas células se denomina PH. Ambas formas de presentación (EH y PH) se pueden encontrar en la misma familia en la cual los individuos más afectados carecen de forma total o parcial de espectrina. Esto puede ser causado por la heterocigotidad y homocigotidad de ambos alelos de EH y la baja expresión del alelo de  $\alpha$ -espectrina. En un gran número de familias se ha descrito mutaciones que involucran el codón de iniciación del gen de la proteína 4.1. En pacientes heterocigóticos con esta variante la eliptocitosis ocurre sin hemólisis mientras que en homocigóticos, la hemólisis es grave con piropoiquilocitosis.<sup>(23)</sup>

### **Características clínicas**

La EH y la PH es un grupo de anemias hemolíticas con presentación clínica y bases moleculares muy heterogéneas amplificado con la herencia del gen mutado en posición trans con el gen EPB41, generalmente resulta en una deficiencia marcada de los tetrámeros de espectrina.<sup>(24)</sup>

### **Eliptocitosis hereditaria ligera común**

Esta forma de presentación se detecta por la observación de la morfología de los eritrocitos en extendidos de lámina periférica o la presencia de valores aumentados de bilirrubina. Muchos pacientes afectados no presentan evidencia de acortamiento de la vida de los eritrocitos mientras otros presentan una anemia hemolítica bien compensada que puede agravarse en el curso de infecciones, embarazo, déficit de folato o en otras condiciones que pudiesen agudizar la anemia.<sup>(23)</sup>

### **Baja expresión de genes**

Las mutaciones que causan baja expresión de la  $\alpha$ -espectrina no produce anomalías hematológicas por la sobreexpresión normal de esta comparado con la  $\beta$ -espectrina. Sin

embargo, cuando estos defectos son heredados en posición trans con el otro alelo del EPB41, produce PH. Estas mutaciones son comunes en el codón 28, los cuales causan baja expresión de genes. La sustitución más común es el cambio C por Ten en el intrón 45 que produce el alelo Lyon de baja expresión para la espectrina ( $\alpha^{\text{LELY}}$ -espectrina).<sup>(25)</sup>

### **Eliptocitosis hereditaria y poiquilocitosis en el neonato**

En el neonato las manifestaciones de EH son semejantes a las de PH por la fragmentación de los eritrocitos. Estas células son más susceptibles a la fragmentación por encima de los 40 °C, mientras que las células normales lo hacen por encima de los 50 °C. Los cambios morfológicos y la hemólisis decrecen durante el primer año de vida hasta que el cuadro típico de EH ligera se establece. El tratamiento neonatal de la PH solo se requiere si amerita de transfusión.<sup>(9)</sup>

### **Piropoiquilocitosis hereditaria**

Las características más representativas de la PH es la presencia de células altamente densas y un gran número de fragmentocitos, anemia de moderada a grave y manifestaciones muy heterogéneas dentro de la familia. En general los pacientes con PH presentan deficiencia de espectrina, además de anomalías en el contacto espectrina-espectrina que produce deficiencias en los tetrámeros de la misma. Un padre puede tener un cuadro hematológico normal pero portar la mutación en trans lo que conduce a deficiencias en esta proteína. Las células afectadas muestran labilidad térmica y fragmentación a temperaturas más bajas que las células normales. Es una afección muy común en la población afrodescendiente.<sup>(26)</sup>

### **Eliptocitosis hereditaria y *Plasmodium falciparum***

En algunas regiones de África occidental se observa una alta incidencia de EH (más del 1,6 % de la población) con una considerable heterogeneidad molecular. De manera *in vitro* se ha constatado que el *Plasmodium falciparum* es poco capaz de parasitar células de pacientes con EH que presentan mutaciones en la  $\alpha$ -espectrina, glucoforina C o en la proteína 4.1. La infestación es reducida en pacientes homocigóticos al igual que la multiplicación intracelular, particularmente en células homocigóticas a las alteraciones de la proteína 4.1 (-). Es posible que estas variantes de EH ofrezcan protección contra las manifestaciones clínicas provocadas por el *Plasmodium falciparum*.<sup>(27)</sup>

### **Diagnóstico de laboratorio**

El diagnóstico de laboratorio se realiza con la identificación de la hemólisis y con la observación cuidadosa de extendidos de sangre periférica. Se deben excluir causas adquiridas de eliptocitos y fragmentocitos, así como incluir las deficiencias de vitamina

B12, folato o hierro, además de las anemias hemolíticas microangiopáticas, la anemia diseritropoyética congénita y la talasemia intermedia.<sup>(28,29)</sup>

El diagnóstico molecular se realiza en base a la detección de mutaciones en los genes que codifican para las proteínas del citoesqueleto ( $\alpha$ -espectrina,  $\beta$ -espectrina, o proteína 4.1). Las mutaciones en SPTA1 constituyen la causa más común (65 % de los casos), seguido de SPTB (30 %) y EPB41 (5 %). Las mutaciones en EPB41 identificadas en la EH se localizan en los dominios de tetramerización, pero están distribuidos entre los dominios de unión a actina y las repeticiones de espectrina de la EsH. La secuenciación de nueva generación (NGS) es una herramienta eficiente para confirmar el diagnóstico clínico de EH y PH. En adición, el diagnóstico de las causas moleculares seguido de la identificación de la correlación genotipo/fenotipo en estos defectos heterogéneos permite realizar una correcta prognosis de estas enfermedades.<sup>(18,19)</sup>

### **Estomatocitosis hereditaria y defectos asociados (EtH)**

Los estomatocitos son eritrocitos observados en extendidos de sangre periférica con apariencia de boca (estoma) producido por la pérdida de cationes. Existen otras variantes con pérdida de  $\text{Na}^+$  o  $\text{K}^+$  clínicamente similar a la estomatocitosis sin cambios morfológicos en estas células.<sup>(30)</sup>

Es una condición con patrón de herencia autosómico dominante y generalmente produce anemia hemolítica moderada con valores de hemoglobina de 100 g/L o superiores y macrocitosis. Existen dos variantes principales: EtH sobrehidratada con valores de CHCM bajos y la EsH deshidratada con valores incrementados de CHCM. En la lámina periférica se puede observar macrocitosis, policromatofilia y estomatocitosis. Este grupo de anemias es raro, con una incidencia de 1 en 10 000 o 100 000 habitantes. Sin embargo, las características asociadas resaltan la importancia de esta condición más allá de su rareza.<sup>(31)</sup>

La pseudohiperkalemia puede ocurrir por salida rápida de la célula de iones  $\text{K}^+$  a temperatura ambiente. En algunos individuos no existen evidencias de hemólisis y solo se observa macrocitosis y pseudohiperkalemia. En algunas familias con esta enfermedad, la pérdida de iones se incrementa a bajas temperaturas (criohidrocitosis). En pacientes con EtH deshidratada puede existir marcada ascitis perinatal que resuelve espontáneamente durante el primer año de vida.<sup>(32)</sup>

### Síndrome RH<sub>nulo</sub>

El sistema Rh forma un gran complejo transversal con la bicapa lipídica, portando grupos tiol extracelulares y en los pacientes con fenotipo RH<sub>nulo</sub> el complejo no existe. Los pacientes muestran una anemia hemolítica de ligera a moderada y en la lámina periférica se pueden observar estomatocitos. Es una condición muy rara y se hereda siguiendo un patrón autosómico recesivo. Este complejo es codificado por dos genes, uno para el polipéptido D y el otro para Cc y Ee, en dependencia del empalme postraducción. Las mutaciones en estos genes constituyen la base molecular del RH<sub>nulo</sub>.<sup>(33)</sup>

### Diagnóstico de laboratorio

Los ensayos de hemólisis y la observación de los extendidos de sangre periférica constituyen el primer paso en el diagnóstico. El hallazgo de altos niveles de potasio en suero junto con macrocitosis con alguna evidencia de hemólisis, indican la pseudohiperkalemia de la EtH deshidratada.<sup>(3)</sup>

Los estudios definitivos involucran la concentración intracelular de los iones Na<sup>+</sup> y K<sup>+</sup> y su flujo hacia la membrana a diferentes temperaturas y cuatro grupos han sido definidos de acuerdo a la concentración intracelular de sodio (valor normal de 5-10 mmol/L): pacientes con pseudohiperkalemia pueden tener valores normales o ligeramente elevados; en la EtH deshidratada 12-18 mmol/L, en familias con criohidrocirosis 20-50 mmol/L y en la EtH sobrehidratada 60 mmol/L o superior.<sup>(3)</sup>

### Ovalocitosis del sureste asiático (OSA)

Esta afección con un patrón de herencia autosómico dominante se observa en regiones del sureste asiático donde el *Plasmodium falciparum* es común, particularmente en las islas de Papua Nueva Guinea, Borneo y las Filipinas. La morfología de los eritrocitos es típicamente oval acompañados algunas veces con estomas y bandas transversas. Muchos individuos no muestran evidencias de hemólisis pero pueden presentar una anemia ligera. Las células presentan incremento de la rigidez producida por la delección de nueve aminoácidos en la unión transmembrana citosólica de la banda 3 que limita su movilidad dentro de la membrana. No se ha encontrado homocigotidad para este defecto por lo que se plantea que sea letal *in útero*.<sup>(34)</sup>

## Lípidos de membrana y acantocitosis (AH)

Los acantocitos o células espuela son células que portan proyecciones en su superficie mejor observadas por microscopía electrónica. Son formadas cuando la capa externa de lípidos de la membrana adquiere lípidos adicionales. Es una característica adquirida en las enfermedades hepáticas graves, generalmente en estadio final, como resultado de la interacción con los lípidos plasmáticos.<sup>(35)</sup>

### A- $\beta$ -lipoproteinemia

La A- $\beta$ -lipoproteínaemia es un raro defecto genético recesivo causado por mutaciones en el gen MTTP. Esta enfermedad se caracteriza por defectos en la lipidación de la apolipoproteína  $\beta$  y ausencia de VLDL y quilomicrones, bajos niveles de colesterol en suero y altos niveles de esfingomielina que entran a la membrana celular y produce los acantocitos. Los pacientes afectados presentan síntomas neurológicos, hematológicos y gastrointestinales por deficiencia de vitaminas lipofílicas y mala absorción de grasas.<sup>(36)</sup>

### Fenotipo McLeod

En el fenotipo McLeod la acantocitosis ocurre junto con disminución de la expresión de los antígenos del sistema Kell. El defecto genético se encuentra en el cromosoma X (Xp21), cerca de los genes para la distrofia muscular de Duchenne y la retinitis pigmentosa, condiciones a las cuales este fenotipo ha sido asociado. Los individuos con este fenotipo poseen una anemia ligera.<sup>(37)</sup>

En resumen, las anemias hemolíticas hereditarias o congénitas por defectos en los componentes estructurales de la membrana de los eritrocitos, constituyen un grupo heterogéneo de afecciones en cuyo diagnóstico se deben excluir las anemias hemolíticas por causas adquiridas. La cuidadosa observación de la morfología de los eritrocitos en extendidos de sangre periférica y los estudios moleculares permiten realizar un diagnóstico certero, además, de confirmar la correlación genotipo/fenotipo en este tipo de enfermedades.

## Referencias bibliográficas

1. Haley K. Congenital hemolytic anemia. Med Clin North Am. 2017;101:361-74. doi: 10.1016/j.mcna.2016.09.008
2. Hoffbrand AV, Catovsky D, Tuddenham EGD, eds. Postgraduate Haematology. 5<sup>th</sup> ed. Oxford: Blackwell Publishing; 2005.



3. King MJ, Zanella A. Hereditary red cell membrane disorders and laboratory diagnostic testing. *Int J LabHematol*. 2013;35:237-43. doi: 10.1111/ijlh.12070.
4. Shohet SB, Bicknese SE. Defining the architecture of the red blood cell membrane: newer biophysical approaches. *Am J Hematol* 1993;42:19-24. doi:10.1002/ajh.2830420106
5. Gallagher PG, Forget BG. Hematologically important mutations: spectrin and ankyrin variants in hereditary spherocytosis. *Blood Cells, Molecules and Diseases*. 1998;24:539-43. doi:[10.1006/bcmd.1998.0217](https://doi.org/10.1006/bcmd.1998.0217)
6. Kim Y, Park J, Kim M. Diagnostic approaches for inherited hemolytic anemia in the genetic era. *BloodResearch*. 2017;52(2):84-94. doi: 10.5045/br.2017.52.2.84
7. Ying LI, Liyuan Lu, Juan LI. Topological Structures and Membrane Nanostructures of Erythrocytes after Splenectomy in Hereditary Spherocytosis Patients via Atomic Force Microscopy. *Cell Biochem Biophys*. 2016;74:365-71. doi: 10.1007/s12013-016-0755-4
8. Eber S, Lux SE. Hereditary spherocytosis-defects in proteins that connect the membrane skeleton to the lipid bilayer. *Seminars in Hematology*. 2004;41(2):118-41. doi: 10.1053/j.seminhematol.2004.01.002
9. Wong RJ, Bhutani VK, Stevenson DK. The Importance of Hemolysis and Its Clinical Detection in Neonates with Hyperbilirubinemia. *Curr Pediatr Rev*. 2017;13(3):193-8. doi: 10.2174/1573396313666170807121444.
10. He BJ, Liao L, Deng ZF, Tao YF, Xu YC, Lin FQ. Molecular Genetic Mechanisms of Hereditary Spherocytosis: Current Perspectives. *Acta Haematol*. 2018;139(1):60-6. doi: 10.1159/000486229.
11. Agarwal AM, Nussenzveig RH, Reading NS, Patel JL, Sangle N, Salama ME, et al. Clinical utility of next-generation sequencing in the diagnosis of hereditary haemolytica anemias. *Br J Haematol*. 2016;174:806-14. doi: 10.1111/bjh.14131.
12. Arora RD, Dass J, Maydeo S, Arya V, Kotwal J, Bhargava M. Utility of mean spheroid cell volume and mean reticulocyte volume for the diagnosis of hereditary spherocytosis. *Hematology*. 2018;16:1-4. doi: 10.1080/10245332.2018.1423879.
13. Gallagher PG. Disorders of erythrocyte hydration. *Blood*. 2017;130(25):2699-708. doi: 10.1182/blood-2017-04-590810.
14. Bolton-Maggs PH, Langer JC, Iolascon A, Tittensor P, King MJ; General Haematology Task Force of the British Committee for Standards in Haematology. Guidelines for the diagnosis and management of hereditary spherocytosis-2011 update. *Br J Haematol*. 2012;156:37-49. doi: 10.1111/j.1365-2141.2011.08921.x.

15. Llaudet-Planas E, Vives-Corróns JL, Rizzuto V, Gómez-Ramírez P, Sevilla Navarro J, CollSibina MT, et al. Osmotic gradient ektacytometry: A valuable screening test for hereditary spherocytosis and other red blood cell membrane disorders. *Int J Lab Hematol.* 2018;40(1):94-102. doi: 10.1111/ijlh.12746.
16. Emilse LAM, Cecilia H, María TM, Eugenia MM, Alicia IB, Lazarte SS. Cryohemolysis, erythrocyte osmotic fragility, and supplementary hematimetric indices in the diagnosis of hereditary spherocytosis. *Blood Res.* 2018;53(1):10-7. doi: 10.5045/br.2018.53.1.10.
17. Attie M, Cocca A, Basack N, Schwalb G, Drelichman G, Aversa L. Actualización en Esferocitosis Hereditaria. *Hematología.* 2012;16(2):106-13.
18. Russo R, Andolfo I, Manna F, Gambale A, Marra R, Rosato BE, et al. Multi-gene panel testing improves diagnosis and management of patients with hereditary anemias. *Am J Hematol.* 2018;93(5):672-82. doi: 10.1002/ajh.25058.
19. Shibuya A, Kawashima H, Tanaka M. Analysis of erythrocyte membrane proteins in patients with hereditary spherocytosis and other types of haemolytic anaemia. *Hematology.* 2018;6:1-7. doi: 10.1080/10245332.2018.1455278.
20. Reithmeier RA, Casey JR, Kalli AC, Sansom MS, Alguel Y, Iwata S. Band 3, the human red cell chloride/bicarbonate anion exchanger (AE1, SLC4A1), in a structural context. *Biochim Biophys Acta.* 2016;1858(7 PtA):1507-32. doi: 10.1016/j.bbame.2016.03.030.
21. Shin S, Jang W, Kim M, Kim Y, Park SY, Park J, et al. Targeted next-generation sequencing identifies a novel nonsense mutation in SPTB for hereditary spherocytosis: A case report of a Korean family. *Medicine (Baltimore).* 2018;97(3):e9677. doi: 10.1097/MD.00000000000009677.
22. Wang X, Shen N, Huang M, Lu Y, Hu Q. Novel hereditary spherocytosis-associated splice site mutation in the ANK1 gene caused by parental gonosomal mosaicism. *Haematologic.* 2018;103(5):e219-22. doi: 10.3324/haematol.2017.186551.
23. Niss O, Chonat S, Dagaonkar N, Almansoori MO, Kerr K, Rogers ZR, et al. Genotype-phenotype correlations in hereditary elliptocytosis and hereditary pyropoikilocytosis. *Blood Cells Mol Dis.* 2016;61:4-9. doi: 10.1016/j.bcmd.2016.07.003.
24. Ma S, Qin J, Wei A, Li X, Qin Y, Liao L, et al. Novel compound heterozygous SPTA1 mutations in a patient with hereditary elliptocytosis. *Mol Med Rep.* 2018;17(4):5903-11. doi: 10.3892/mmr.2018.8632.

25. Randon J, Boulanger L, Marechal J, Garbarz M, Vallier A, Ribeiro L, et al. A variant of spectrin low-expression allele alpha-LELY carrying a hereditary elliptocytosis mutation in codon 28. *B J Haematol.* 1994;88:534-40. doi: 10.1111/j.1365-2141.1994.tb05070.x
26. Gali VL, Lynch DW. Hereditary Pyropoikilocytosis: A Rare But Not Uncommon Disease. *S D Med.* 2016;69(5):208-9.
27. Glele-Kakai C, Garbarz M, Lecomte MC, Leborgne S, Galand C, Bournier O, et al. Epidemiological studies of spectrin mutations related to hereditary elliptocytosis and spectrin polymorphisms in Benin. *B J Haematol.* 1996;95:57-66. doi:10.1046/j.1365-2141.1996.d01-1869.x
- 28 Goheen MM, Campino S, Cerami C. The role of the red blood cell in host defence against falciparum malaria: an expanding repertoire of evolutionary alterations. *B J Haematol.* 2017;179(4):543-56. doi:10.1111/bjh.14886
29. Thomas B, Perrin J. Acquired "pyro"-poikilocytosis. *Blood.* 2017;130(25):2808. doi: 10.1182/blood-2017-08-802678.
30. Grootenboer S, Schischmanoff PO, Laurendeau I, Cynober T, Tchernia G, Dommergues JP, et al. Pleiotropic syndrome of dehydrated hereditary stomatocytosis, pseudohyperkalemia, and perinatal edema maps to 16q23-q24. *Blood.* 2000;96:2599-605.
31. Darghouth D, Koehl B, Heilier JF, Madalinski G, Bovee P, Bosman G, et al. Alterations of red blood cell metabolome in overhydrated hereditary stomatocytosis. *Haematologica.* 2011;96(12):1861-5. doi: 10.3324/haematol.2011.045179.
32. Beaurain G, Mathieu F, Grootenboer S, Fiquet B, Cynober T, Tchernia G, et al. Dehydrated hereditary stomatocytosis mimicking familial hyperkalaemic hypertension: clinical and genetic investigation. *Eur J Haematol.* 2007;78(3):253-9. doi: 10.1111/j.1600-0609.2006.00811.x.
33. Qureshi A, Salman M, Moiz B. Rhnull: a rare blood group phenotype. *J Pak Med Assoc.* 2010;60(11):960-1.
34. Garnett C, Bain BJ. South-East Asian ovalocytosis. *Am J Hematol.* 2013;88(4):328. doi: 10.1002/ajh.23379.
35. Yiş U, Becker K, Yılmaz Bengo Ş, Çırak S. Acanthocytosis and Hyperckemia. *Turk J Haematol.* 2017. doi: 10.4274/tjh.2017.0142
36. Wang LR, McIntyre AD, Hegele RA. Complex genetic architecture in severe hypobetalipoproteinemia. *Lipids Health Dis.* 2018;17(1):48. doi: 10.1186/s12944-018-0680-1.

37. Walker RH, Miranda M, Jung HH, Danek A. Life expectancy and mortality in chorea-acanthocytosis and McLeod síndrome. *Parkinsonism & Related Disorders*. 2019;60:158-61. doi:10.1016/j.parkreldis.2018.09.003

### **Conflicto de intereses**

Los autores declaran que no existen conflicto de intereses de ningún tipo.

### **Contribuciones de los autores**

- Gilberto Soler Noda: Realizó contribuciones sustanciales a la concepción y diseño del trabajo, la obtención, análisis o interpretación de datos, la redacción y la corrección del manuscrito en su versión final. Aprobó la última versión presentada.
- Kirenia Peña Leyva: Participó en la concepción y diseño del trabajo, el análisis e interpretación de datos. Aprobó la versión final presentada.
- Mariela Forrellat Barrios: Participó en el diseño del trabajo, el análisis e interpretación de datos, la redacción y la corrección del manuscrito. Aprobó la versión final presentada.