

Trasplante de progenitores hematopoyéticos alogénico haploidéntico en aplasia medular: reporte del primer caso en Cuba

Allogenic hematopoietic stem-cell transplantation in aplastic anemia:
the first case report in Cuba

Aliette García García^{1*} <https://orcid.org/0000-0003-2023-5432>

Calixto Hernández Cruz¹ <https://orcid.org/0000-0001-6719-866>

José Carnot Uria¹ <https://orcid.org/0000-0003-0721-3730>

Kali Cepero Llauger¹ <https://orcid.org/0000-0001-8159-8953>

Ibis Karina Pardo Ramírez¹ <https://orcid.org/0000-0002-5711-5971>

Leidy Allué Flores¹ <https://orcid.org/0000-0001-9489-1614>

¹Hospital Clínico Quirúrgico “Hermanos Ameijeiras”. La Habana, Cuba.

* Autor para la correspondencia: aliegg@infomed.sld.cu

RESUMEN

Introducción: La aplasia medular adquirida grave es una enfermedad hematológica infrecuente caracterizada por una disminución o ausencia de precursores hematopoyéticos en la médula ósea, lo cual se expresa con distintos grados de citopenias. Varios factores, infecciosos o no, pueden incidir en su origen. Su manejo es complejo y puede incluir tratamiento inmunosupresor y trasplante de progenitores hematopoyéticos alogénico.

Objetivo: Demostrar la utilidad de la realización del trasplante de progenitores hematopoyéticos alogénico haploidéntico en pacientes con aplasia medular grave.

Caso clínico: Paciente masculino de 21 años de edad, con antecedentes de salud, que en octubre del 2018 debutó con íctero, pancitopenia, lesiones purpúricas hemorrágicas en piel y mucosas, en el curso de una hepatitis aguda seronegativa. La biopsia de médula ósea mostró aplasia medular severa. Se inició tratamiento inmunosupresor con globulina antitimocítica, ciclosporina A y metilprednisolona. Al cabo de los 6 meses mantenía trombocitopenia severa con necesidades

transfusionales y en octubre de 2019 se decide realizar trasplante de progenitores hematopoyéticos alogénico con donante haploidéntico y empleando como tratamiento acondicionante globulina antitimocítica, fludarabina, ciclofosfamida y bajas dosis de irradiación corporal total. En evaluación clínica de julio de 2020 (día + 280 del trasplante) el paciente estaba asintomático y con parámetros hematológicos normales.

Conclusiones: Se demostró que el trasplante de progenitores hematopoyéticos alogénico haploidéntico es un proceder realizable y útil en pacientes con aplasia medular grave, lo cual corrobora el beneficio clínico que puede aportar su ejecución en pacientes con esta enfermedad.

Palabras clave: anemia medular grave; trasplante de progenitores hematopoyéticos alogénico; haploidéntico.

ABSTRACT

Introduction: Acquired aplastic anemia is a rare hematological disease characterized by decrease or absence of hematopoietic precursors in bone marrow, which is expressed with different degrees of cytopenias. Several factors, infectious or not, can influence its origin. Its management is complex and may include immunosuppressive treatment and allogeneic hematopoietic stem-cell transplantation.

Objective: To demonstrate the usefulness of performing haploidentical allogeneic hematopoietic stem-cell transplantation in patients with severe aplastic anemia.

Clinical case: A 21-year-old male patient, with medical history, who first presented, in October 2018, with icterus, pancytopenia, as well as purpuric hemorrhagic lesions on the skin and mucosa, in the course of acute seronegative hepatitis. The bone marrow biopsy showed severe aplastic anemia. Immunosuppressive treatment was started with antithymocytic globulin, cyclosporine A, and methylprednisolone. After six months, he maintained severe thrombocytopenia under transfusion requirements and, in October 2019, the decision was to perform allogeneic hematopoietic stem-cell transplantation with a haploidentical donor and using antithymocyte globulin, fludarabine, cyclophosphamide, and low doses of total body irradiation as conditioning treatment. In the clinical assessment carried out in July 2020 (day +280 after transplantation), the patient was asymptomatic and with normal hematological parameters.

Conclusions: Transplantation of haploidentical allogeneic hematopoietic progenitors was shown to be a feasible and useful procedure in patients with severe aplastic anemia, which corroborates the clinical benefit that its execution can bring in patients with this disease.

Keywords: severe aplastic anemia; allogeneic hematopoietic stem-cell transplantation; haploidentical.

Recibido: 14/01/2020

Aceptado: 25/05/2020

Introducción

La aplasia medular adquirida (AMA) es una enfermedad infrecuente y potencialmente mortal. La incidencia es de 1 por cada 250 000 habitantes.⁽¹⁾ Se caracteriza por una disminución o ausencia de precursores hematopoyéticos en la médula ósea, lo cual se expresa con distintos grados de citopenias. Se define como disminución de al menos dos series en sangre periférica, asociada a hipocelularidad persistente en médula ósea (< 25 %).⁽²⁾ Se clasifica como aplasia medular grave con dos de los siguientes criterios (criterios de Camitta): conteo absoluto de neutrófilos < 500/ μ L;) recuento de plaquetas < 20 000/ μ L y recuento de reticulocitos corregido < 1 % y muy grave si el conteo absoluto de neutrófilos < 200/ μ L.⁽²⁾

La AMA puede ser idiopática (más del 70 % de los casos) o secundaria (30 % de los casos). Esta última se atribuye a diversos factores como son las radiaciones ionizantes, fármacos, productos químicos, hepatitis seronegativas (no A, no B, no C, que representa el 5-10 % de los pacientes con AMA), virus (virus de inmunodeficiencia humana [VIH], virus de Epstein-Barr [VEB], HHV-6, citomegalovirus [CMV], parvovirus B19), etc.⁽³⁾

En su mecanismo fisiopatológico se postula que linfocitos T citotóxicos, mediante interferón γ y TNF α , inhiben la hematopoyesis y favorecen la apoptosis de células madres hematopoyéticas CD34+. Las manifestaciones clínicas están asociadas al grado y severidad de las citopenias; para su diagnóstico resulta importante excluir otras enfermedades que afecten la celularidad de la médula ósea.⁽⁴⁾

El trasplante de progenitores hematopoyéticos alogénico (TPHalo) es una opción para el tratamiento de la AMS, ya sea en primera línea, con tasas de curación en menores de 40 años sobre 70 %, o como tratamiento de segunda línea cuando falla la terapia inmunosupresora con ciclosporina A y globulina antitimocítica (GAT), con respuesta hematológica a los seis meses entre 45 y 75 %.⁽⁵⁾ Aunque el donante HLA idéntico emparentado o no sigue siendo la primera recomendación, donantes de este tipo habitualmente solo se encuentran en un 30 % de los enfermos, además de que su búsqueda puede ser larga y costosa. Esta última situación también afecta el potencial empleo del cordón umbilical como fuente de progenitores hematopoyéticos, por ello se ha explorado el uso del donante haploidéntico, con resultados alentadores.^(6,7,8)

El propósito de este trabajo es mostrar la utilidad de la realización del trasplante alogénico haploidéntico en casos con aplasia medular, al presentar un caso en el cual se llevó a cabo con éxito este tipo de proceder en un paciente con AMA grave posthepatitis.

Caso clínico

Paciente masculino, blanco, de 21 años de edad con antecedentes de salud, que comenzó en octubre de 2018 con vómitos, decaimiento e íctero intenso, ingresó con cuadro de alta sospecha de hepatitis aguda en un hospital de atención terciaria. Durante su ingreso se constató fiebre, manifestaciones purpúrico-hemorrágicas importantes, pancitopenia grave y alteraciones de la función hepática (Tabla 1). Se realizó biopsia de médula ósea que mostró aplasia medular severa en el curso de una hepatitis aguda, con estudios virales negativos (virus hepatitis A, B, C, D, E, coxsakie, dengue, CMV, EBV, VIH y herpes virus) y signos de insuficiencia hepática. Una vez establecido el diagnóstico de aplasia medular grave en el curso de una hepatitis aguda, se decidió el traslado al centro.

Tabla 1 - Estudios de laboratorio al debut

Estudio	Resultado	Valores de referencia
Hemograma		
Hemoglobina (g/dL)	6,6	13,5-17,5
Hematocrito (%)	19	41-53
Plaquetas (10 ⁹ /L)	32	150-400
Leucocitos (10 ⁹ /L)	1,6	4-11
Neutrófilos (%)	83	55-65
Linfocitos (%)	12	20-40
Monocitos (%)	5	4-8
Química sanguínea		
Glicemia (mmol/L)	4,6	3,8 -6,1
Colesterol (mmol/L)	2,7	3,8-5,2
Triglicéridos (mmol/L)	2,06	0,5-2
TGP (Transaminasa glutámico pirúvica) (U/L)	1478	10-50
TGO (Transaminasa glutámico oxaloacética) (U/L)	1878	1050
GGT (Gamma glutamil transpeptidasa) (U/L)	58	< 50
Fosfatasa alcalina sérica (FAS) (U/L)	468	98-279
Bilirrubina total (μmol/L)	577	< 17
Bilirrubina directa(μmool/L)	406	< 7
Proteínas totales (g/L)	69	60-80
Albúmina (g/L)	45	35-45
Creatinina (μmool/L)	86	46-106
Coagulograma (valores de referencia con relación a los tiempos de control)		
Tiempo de protrombina	14,2 s	±3 s
Tiempo parcial de tromboplastina activada con kaolín	31,0 s	±6 s

En la evaluación realizada en nuestro servicio se encontró al examen físico palidez cutáneo-mucosa, íctero intenso y hepatomegalia dolorosa. En los complementarios se comprobó la referida pancitopenia, con una eritrosedimentación acelerada, aumento de enzimas hepáticas y hepatomegalia global según el ultrasonido abdominal. Se repite biopsia de médula ósea (Fig.) y se concluye como aplasia medular grave. El tratamiento de soporte con hemocomponentes (concentrado de plaquetas y de glóbulos rojos) lo mantuvo a lo largo de todo este período además de la terapéutica antibiótica de amplio espectro. Se indicaron de forma temprana altas dosis de metilprednisolona por recomendación de hepatología, ante sospecha de posible hepatitis autoinmune.

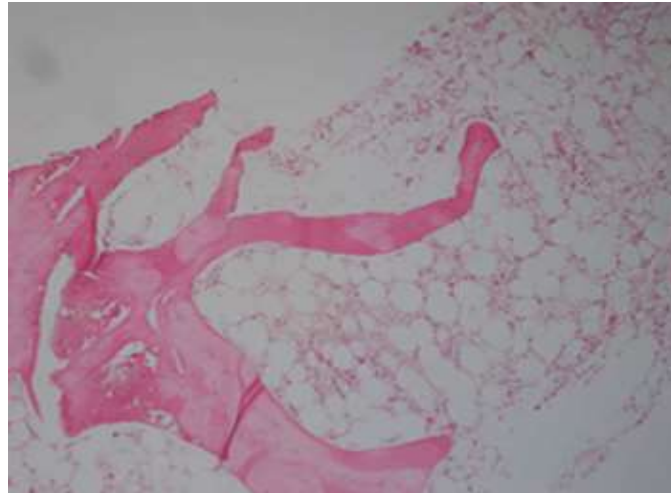


Fig. - Médula ósea al diagnóstico.

Posteriormente, evoluciona con desaparición del íctero y del cuadro febril, así como mejoramiento de la función hepática, por lo se decide iniciar el tratamiento inmunosupresor con Thymogan (GAT de origen equino, fabricada por Bharat Serums and Vaccines Limited, Ambernath, India), en dosis de 40 mg/kg al día por 4 días, ciclosporina A y continuar con la metilprednisolona. Durante el tratamiento se presentaron complicaciones infecciosas, que mejoraron con terapia antimicrobiana de amplio espectro más el empleo racional de antimicóticos sistémicos. Asimismo, presentó manifestaciones purpúricas, limitadas a nivel de piel y mucosa, sin ningún evento de sangrado visceral. Luego del tratamiento inmunosupresor se egresa, manteniendo de forma ambulatoria medicación con factor estimulante de colonias granulocíticas, eritropoyetina, ciclosporina A, danazol y prednisona.

En la reevaluación realizada al cabo de los tres meses se constató mejoría de dos líneas celulares (hemoglobina y leucocitos en rangos aceptables), pero mantenía trombocitopenia marcada con necesidades transfusionales ocasionales; se evidenció empeoramiento a los 6 meses, esta vez con cuadros de sangrados más frecuentes con aumento de los requerimientos transfusionales. Ello promovió el criterio de la realización del TPHalo.

El estudio de histocompatibilidad solo identificó donantes haploidénticos, por lo que se decidió finalmente emplear a la madre. Como fuente de progenitores hematopoyéticos se utilizó la sangre periférica y se realizaron dos leucoféresis a la donante (días -1 y 0). Se utilizó un tratamiento acondicionante no mieloablativo que contuvo GAT, fludarabina, ciclofosfamida e irradiación corporal total (200 cGy). Se infundió un total de $6,12 \times 10^8$ /kg de células mononucleares al

paciente. Para la prevención de la enfermedad de injerto contra hospedero (EICH) se aplicaron altas dosis de ciclofosfamida (50 mg/kg, los días +3 y +4), micofenolato mofetil (desde el día +5 al +35) y ciclosporina A (desde el día +5 al +180).

La recuperación hematológica de los valores de neutrófilos se constató en el día +20 y de las plaquetas en el día +27. Posterior al día +30 desarrolló una EICH grado I en piel que mejoró con el reajuste del tratamiento esteroideo. En el día +97 se encontraba con hemograma normal y clínicamente asintomático. Esta evolución favorable se mantuvo en su última evaluación realizada en julio/2020 (día +280).

Discusión

La asociación de hepatitis con anemia aplásica, también conocida como síndrome hepatitis-anemia aplásica (SHAA) es poco frecuente, con una incidencia de 0,07-0,22 % en pacientes con hepatitis aguda.⁽⁹⁾ Se caracteriza por un cuadro de hepatitis aguda de etiología desconocida que precede, en un intervalo de aproximadamente tres meses, al de una aplasia medular grave y compromete, al menos, dos series.

Esta enfermedad suele afectar a los varones jóvenes. Muchos virus como los de la hepatitis A, B, C y E y el parvovirus B19 han sido relacionados con el SHAA, aunque con frecuencia la supuesta infección viral no ha podido demostrarse y la enfermedad es calificada como hepatitis no A, no B, no C; como ocurrió en el caso que aquí se reporta. Se infiere que el mecanismo fisiopatológico sea inmunológico, fundamentado en la marcada activación de los linfocitos T citotóxicos de los enfermos con anemia aplásica posthepatitis y en la respuesta favorable al tratamiento inmunosupresor.^(9,10)

La infección viral actuaría como desencadenante de una respuesta inmunitaria mediada por células T, en la que se destruirían las células hematopoyéticas infectadas y no infectadas, lo cual ocasiona destrucción orgánica autoinmune. En nuestro paciente se descartaron también otras causas virales, las tóxicas o asociadas a drogas, así como la hepatitis autoinmune (perfil inmunológico negativo), asimismo, fueron descartadas las causas metabólicas.⁽¹⁰⁾

El diagnóstico de AMA poshepatitis aguda se establece por biopsia de médula ósea y por los demás estudios que permiten la exclusión de las otras causas adquiridas. A pesar de su baja incidencia en pacientes con hepatitis aguda, el tratamiento estándar recomendado es la terapia

inmunosupresora con GAT,^(11,12) aunque cada día se presentan nuevos estudios que proponen el TPHalo (HLA idéntico, relacionado o no, haploidentico) como primera línea de tratamiento en la AMA grave.⁽¹³⁾ Existen grupos de trabajo que lo recomiendan en primera línea, porque disminuye complicaciones asociadas a la terapia inmunosupresora como son las alteraciones clonales, las recaídas y las complicaciones infecciosas de una lenta recuperación de la hematopoyesis, sobre todo en edades pediátricas.⁽¹⁴⁾

El TPHalo haploidentico es cada vez más una opción como primera línea terapéutica también en los pacientes adultos, si se tiene en cuenta que las complicaciones son similares a las informadas en el TPHalo HLA idéntico en pacientes con AMA grave.⁽¹⁵⁾ La plataforma de profilaxis de la EICH empleando las altas dosis de ciclofosfamida postransplante ha demostrado ser también exitosa en el contexto del TPHalo haploidentico en pacientes con AMA desde hace más de un quinquenio.⁽¹⁶⁾ Trabajos más recientes desde Europa y en series más amplias de casos corroboran su utilidad, y comunican tasas altas de funcionamiento del injerto y baja incidencia de EICH, tanto en casos refractarios a la inmunosupresión (como el aquí descrito), así como en aquellos con enfermedad de debut.⁽¹⁷⁾ También se le han señalado beneficios clínicos en términos de sobrevida al año con cifras del 80 % y de baja frecuencia de rechazo, con 6 %.⁽¹⁸⁾

En nuestro hospital el programa de TPHalo haploidentico se inició en el 2016, con el cual se han obtenido resultados progresivamente superiores.^(19,20) En este marco es que se inserta exitosamente la realización de este proceder a este caso con AMA grave. Referente a este tipo de trasplante en enfermos con AMA severa, en Cuba no se encontraron publicaciones (según revisión en Base de datos bibliográfica de las Ciencias de la Salud de autores cubanos), por lo que constituye el primer caso informado en nuestro país.

Como puede apreciarse, la práctica del TPHalo con donante haploidentico, en pacientes con entidades tan graves e infrecuentes como la AMA grave posthepatitis, puede conducir a una mejoría clínica relevante y eventual cura de la enfermedad, por lo que ha de considerarse en el futuro este tipo de terapéutica en todos aquellos casos, ya sea con afección de debut o resistentes a la inmunosupresión.

Referencias bibliográficas

1. Brodsky RA, Jones RJ. Aplastic anaemia. *Lancet*. 2005;365:1647-56.
2. Scheinberg P, Young NS. How I treat acquired aplastic anemia. *Blood*. 2012;120:1185-96.
3. Iamónico E, Camps F, Populin M, Vega A, Meccico M, Gutiérrez M, et al. Hepatitis asociada a aplasia medular. *Rev Arg Med*. 2017;5(1):55-66.
4. Young N. Current concepts in the pathophysiology and treatment of aplastic anemia. *Hematology Am Soc Hematol Educ Program*. 2013;2013(1):76-81.
5. Bacigalupo A. How I treat acquired aplastic anemia. *Blood*. 2017;129 (11):1428-36.
6. Gragert L, Eapen M, Williams E, Freeman J, Spellman S, Baitty R, et al. HLA match likelihoods for hematopoietic stem-cell grafts in the U.S. registry. *N Engl J Med*. 2014;371:339-48.
7. Dehn J, Arora M, Spellman S, Setterholm M, Horowitz M, Confer D, et al. Unrelated donor hematopoietic cell transplantation: Factors associated with a better HLA match. *Biol Blood Marrow Transplant*. 2008;14:1334-40.
8. Hernández Cruz C, Carnot Uria J, Muñío Perurena J, Cepero Llauger K, Pardo Ramírez IK. El trasplante alogénico haploidéntico: un traje hecho a la medida de nuestras condiciones y necesidades. *Rev Cub Med*. 2017;56(1):69-74.
9. Iturrioz Mata A, Guerrero Pereda R, Palacio Pina M, Ruiz de la Hermosa Sosa J, Albisu Andrade Y. Hepatitis y anemia aplásica [Hepatitis and aplastic anemia]. *An Pediatr*. 2003;58(4):393-4.
10. Rauff B, Idrees M, Shah SA, Butt S, Butt AM, Ali L, et al. Hepatitis associated aplastic anemia: a review. *Virology*. 2011;8:87.
11. Liu L, Wang X, Jin S, Hao L, Zhang Y, Zhang X, et al. Haploidentical hematopoietic stem cell transplantation for non-responders to immunosuppressive therapy against acquired severe aplastic anemia. *Bone Marrow Transplant*. 2016;51(3):424-7.
12. DeZern AE, Zahurak M, Symons H, Cooke K, Jones RJ, Brodsky RA. Alternative Donor Transplantation with High-Dose Post-Transplantation Cyclophosphamide for Refractory Severe Aplastic Anemia. *Biol Blood Marrow Transplant*. 2017;23(3):498-504.
13. Kim H, Lee JH, Joo YD, Bae SH, Lee SM, Jo JC, et al. Comparable Allogeneic Hematopoietic Cell Transplantation Outcome of a Haplo-Identical Family Donor with an Alternative Donor in Adult Aplastic Anemia. *Acta Haematol*. 2016;136(3):129-39.

14. Zhang Y, Wu L, Mo W, Zhou M, Li Y, Chen X, et al. Comparable Outcomes of First-Line Hematopoietic Stem Cell Transplantation from Unrelated and Matched Sibling Donors in Adult Patients with Aplastic Anemia: A Retrospective Single-Center Study. *Biol Blood Marrow Transplant.* 2019;25(8):1567-75.
15. Xu LP, Jin S, Wang SQ, Xia LH, Bai H, Gao SJ, et al. Upfront haploidentical transplant for acquired severe aplastic anemia: registrybased comparison with matched related transplant. *J Hematol Oncol.* 2017;10(1):25.
16. Clay J, Kulasekararaj AG, Potter V, Grimaldi F, McLornan D, Raj K, et al. Nonmyeloablative peripheral blood haploidentical stem cell transplantation for refractory severe aplastic anemia. *Biol Blood Marrow Transplant.* 2014;20(11):1711-6.
17. DeZern AE, Zahurak M, Cooke KR, Margolis D, Jones RJ, Brodsky RA; The Path to Cure: Using Haploidentical (haplo) Donors and High-Dose Post-Transplant Cyclophosphamide (PTCy) for Treatment-Naïve and Refractory Severe Aplastic Anemia (SAA). *Blood.* 2019;134(Supplement_1): 147. doi: 10.1182/blood-2019-121900
18. Bacigalupo A, Giammarco S. Haploidentical donor transplants for severe aplastic anemia. *Semin Hematol.* 2019;56(3):190-3.
19. Hernández Cruz C, Carnot Uria J, Diego de la Campa J, Muñío Perurena J, Cepero Llauger K, Pardo Ramírez IK, et al. Trasplante de progenitores hematopoyéticos en el Hospital “Hermanos Ameijeiras”, 2014-2018. *Rev Cub Hematol Inmunol Hemoter.* 2018 [citado 2020 Abr 14];34(4):[aprox. 0 p.]. Disponible en: <http://www.revhematologia.sld.cu/index.php/hih/article/view/975>
20. Hernández Cruz C, Diego de la Campa J, Perurena Muñío J, Cepero Llauger K, Pardo Ramírez IK, García García A, et al. Implementation of Haploidentical Stem Cell Transplantation for Adult Patients in Cuba. *Biol Blood Marrow Transplant.* 2019; 25(3):323.

Conflicto de intereses

Los autores declaran que no existen conflicto de intereses.

Contribuciones de los autores

- Aliette García García: Aporte y seguimiento del paciente, preparación del manuscrito, revisión, corrección y aprobación de la versión final que va a publicarse.
- Calixto Hernández Cruz: Concepción de la idea, confección de la discusión y conclusiones, revisión, corrección y aprobación de la versión final que va a publicarse.
- José Carnot Uria: contribuyó al diseño confección del manuscrito, aprobación de versión final que va a publicarse
- Kali Cepero Llauger: Revisión bibliográfica, búsqueda de datos del paciente en centro inicial de admisión y elaboración de resúmenes, revisión, corrección y aprobación de la versión final que va a publicarse.
- Ibis K. Pardo Ramírez: Revisión bibliográfica, búsqueda de datos del paciente en centro inicial de admisión, revisión, corrección y aprobación de la versión final que va a publicarse.
- Leidy Allué Flores: Revisión y aporte de los hallazgos anatomopatológicos del caso, revisión, corrección y aprobación de la versión final que va a publicarse.